·中枢神经影像学·

脑内原发性非霍奇金淋巴瘤 MRI 诊断与鉴别诊断

张体江，吕粟，月强，吴杞柱，邱丽华，李秀丽，龚启勇

【摘要】 **目的**：分析脑内原发性非霍奇金淋巴瘤的 MRI 特点，提高本病的诊断与鉴别诊断。**方法**：回顾性分析 20 例经立体定位活检、手术及病理确诊的脑内原发性淋巴瘤的 MRI 表现。20 例术前均行 MRI 平扫，其中 19 例行 MRI 增强扫描，1 例行 DWI 检查。**结果**：20 例患者中单发 15 例，多发 5 例，20 例共发现病灶 28 个。幕上 18 例，小脑 2 例。幕上者病变多位于脑室周围深部脑组织，其中基底节 9 例，大脑半球 6 例，胼胝体 3 例。MRI 平扫表现为等 T_1、T_2 信号者 13 例，稍长 T_1、稍长 T_2 信号 7 例，1 例 DWI 上表现为高信号。病灶边界清楚，多为不规则形、类圆形，2 例为结节状。增强扫描病灶明显均匀强化 13 例，不均匀强化 6 例，11 例表现为“握拳状”强化，13 例见“尖角征”，9 例患者出现“缺口征”。**结论**：脑内原发性非霍奇金淋巴瘤的 MRI 表现具有一定特征性，术前 MRI 检查有助于诊断及鉴别诊断，对临床治疗方案的制定具有重要意义。

【关键词】 脑肿瘤；淋巴瘤，非霍奇金；磁共振成像；诊断，鉴别

【中图分类号】R733.41；R445.2 【文献标识码】A 【文章编号】1000-0313(2010)09-0994-05

MRI diagnosis and differential diagnosis of intracerebral primary non-Hodgkin lymphoma ZHANG Ti-jiang, LV Su, YUE Qiang, et al. Department of Radiology, West Hospital of Sichuan University, Chengdu 563003, P. R. China

【Abstract】 **Objective**: To analyze the MRI features of primary intracerebral non-Hodgkin lymphoma (NHL), in order to improve the accuracy of diagnosis and differential diagnosis. **Methods**: MRI findings of 20 cases with primary intracerebral NHL proved by surgery and stereotactic biopsy were retrospectively analyzed. MRI plain scans were performed in all patients and contrast-enhanced scans were performed in 19 patients, while only 1 patient had MR diffuse-weighted imaging (DWI). **Results**: Of the 20 cases, single lesion was seen in 15 and multiple lesions in 5 cases, totally 28 lesions were assessed. The location of lesions included supratentorial region (18 cases) and infratentorial region (2 cases). The supratentorial lesions were mainly deeply seated, located at paraventricular region including basal ganglia (9 cases), cerebral hemisphere (6 cases) and corpus callosum (3 cases). The lesions showed iso-intensity on T_1WI and T_2WI in 13 cases and slightly hypointensity on T_1WI and slightly hyperintensity on T_2WI in 7 cases, and showed high signal intensity in that patient having DWI. Most of the lesions were well-circumscribed, round or irregular in shape, 2 patients had nodular lesions. After contrast administration, the lesions showed markedly homogeneous enhancement in 13 cases and heterogeneous enhancement in 6 cases. There were “fist clenching sign-” in 11 cases, “angular sign” in 13 cases and “notch sign” in 9 cases after enhancement. **Conclusion**: Certain characteristic findings could be revealed on MRI in primary intracerebral NHL patients. Preoperative MRI is helpful for the diagnosis and differential diagnosis and plays an important role in treatment planning.

【Key words】 Brain neoplasms; Lymphoma, non-Hodgkin; Magnetic resonance imaging; Diagnosis, differential

脑内原发性淋巴瘤是指仅在脑内发现恶性淋巴瘤而无全身其它系统淋巴瘤，是颅内较为少见的原发性肿瘤。近年来，随着艾滋病发病率的增加、器官移植及免疫抑制剂的使用其发病率升高。脑内原发性淋巴瘤可以发生于免疫功能正常人群和免疫缺陷患者。由于其对放疗和化疗非常敏感，临床及实验室检查无特异性，因此，影像学检查对提高本病诊断符合率、指导治疗和预后有重要意义。本文搜集经病理证实的 20 例脑内原发性非霍奇金淋巴瘤患者的 MRI 资料，分析其 MRI 特点，旨在提高对本病影像学特征的认识。

材料与方法

1. 一般资料

本组 20 例患者中男 15 例，女 5 例，年龄 14～69 岁，平均 52.4 岁，病程 4 天～半年不等。本组均无人类免疫缺陷综合征及 HIV 病毒阳性史、无器官移植后免疫抑制剂使用及中枢神经系统以外的全身系统淋巴瘤。主要临床表现有头痛、肢体无力、记忆减退、行走不稳及意识障碍等，其中头痛 16 例，意识障碍 3 例，4 例出现肢体无力，2 例出现面瘫。本组中 19 例经手术确诊，1 例经立体定向穿刺确诊。本组 20 例均为非霍奇金淋巴瘤，18 例为 B 细胞性淋巴瘤（其中 17 例为弥漫性大 B 细胞性淋巴瘤，1 例小细胞为主型淋巴瘤），2

作者单位：610041 成都，四川大学华西医院放射科（张体江、吕粟、月强、吴杞柱、邱丽华、李秀丽、龚启勇）；563003 贵州，遵义医学院附属医院放射科（张体江）

作者简介：张体江（1974－），男，贵州遵义人，博士，副主任医师，主要从事神经影像诊断工作。

通讯作者：龚启勇，E-mail：qiyonggong@hmrrc.org.cn

例为 T 细胞性淋巴瘤。

2. MRI 机型、扫描序列及参数

20 例均行 MRI 平扫，其中 19 例行增强扫描，1 例行 DWI 检查。MRI 机型采用 GE Signa Excite 3.0T MRI 扫描仪，行常规 T_1WI、T_2WI 扫描，视野 24 cm×22 cm，层厚 6 mm，层间距 1 mm，翻转角 90°。增强扫描对比剂使用磁显葡胺（Gd-DTPA），按剂量 0.1 mmol/kg静脉注射后即行 T_1WI 增强扫描，包括横断面、冠状面及矢状面，横断面参数同平扫，冠状面及矢状面视野 24 cm×22 cm，矩阵 320×192，层厚 5 mm，层间距 1 mm。

结　果

1. 病变部位、数目、形态及大小

病变位于幕上 18 例，多数位于大脑深部，其中基底节 9 例（1 例为双侧，1 例病变同时累及丘脑、额叶及颞叶）（图 1），胼胝体 3 例（1 例同时累及胼胝体、左额叶，1 例同时累及胼胝体、右顶叶），额叶 2 例，顶叶 2 例，颞叶 1 例，同时累及额、颞叶 1 例，2 例病变同时累及邻近脑膜。病变位于幕下 2 例，其中左侧小脑半球近桥小脑角区 1 例（图 2），小脑蚓部 1 例。20 例患者中单发 15 例，多发 5 例，共发现 28 个病灶，多发者中 2 个病灶 3 例，3 个病灶 1 例，4 个病灶 1 例。14 例病灶呈不规则形或分叶状，4 例病灶呈类圆形，2 例为结节状。病变大小 1.5 cm×1.3 cm～7.1 cm×6.7 cm。

2. MRI 表现及特点

MRI 平扫表现为等 T_1、T_2 信号者 13 例（图 1a、b），稍长 T_1、稍长 T_2 信号 7 例（图 2a、b），病灶边界清楚，21 个病灶信号均匀，7 个病灶因病变内小片状囊变坏死区信号不均匀。1 例 DWI 上呈高信号（图 1c）。增强扫描所有病灶均明显强化，呈团块状或“握拳状”强化，其中均匀强化13例，不均匀强化6例，11例呈

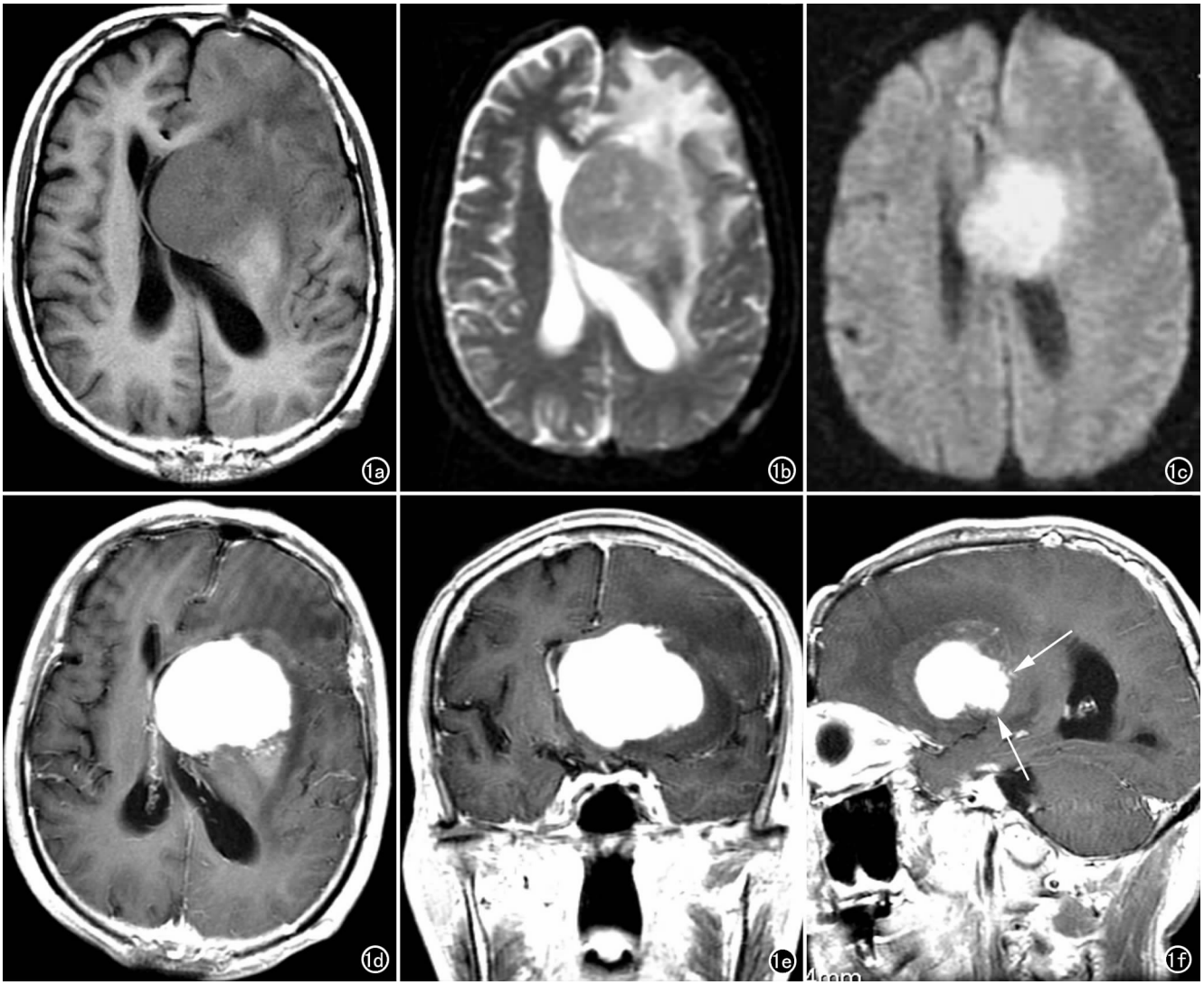

图 1　左侧基底节非霍奇金淋巴瘤。a）T_1WI 示病灶呈等信号；b）T_2WI 示病灶呈等信号；c）DWI 示病灶呈高信号；d）增强扫描横断面，示肿块明显强化；e）增强扫描冠状面，示肿块明显强化；f）增强扫描冠状面，示肿块明显强化，呈握拳状，边缘不规整，可见“尖角征”（箭）。

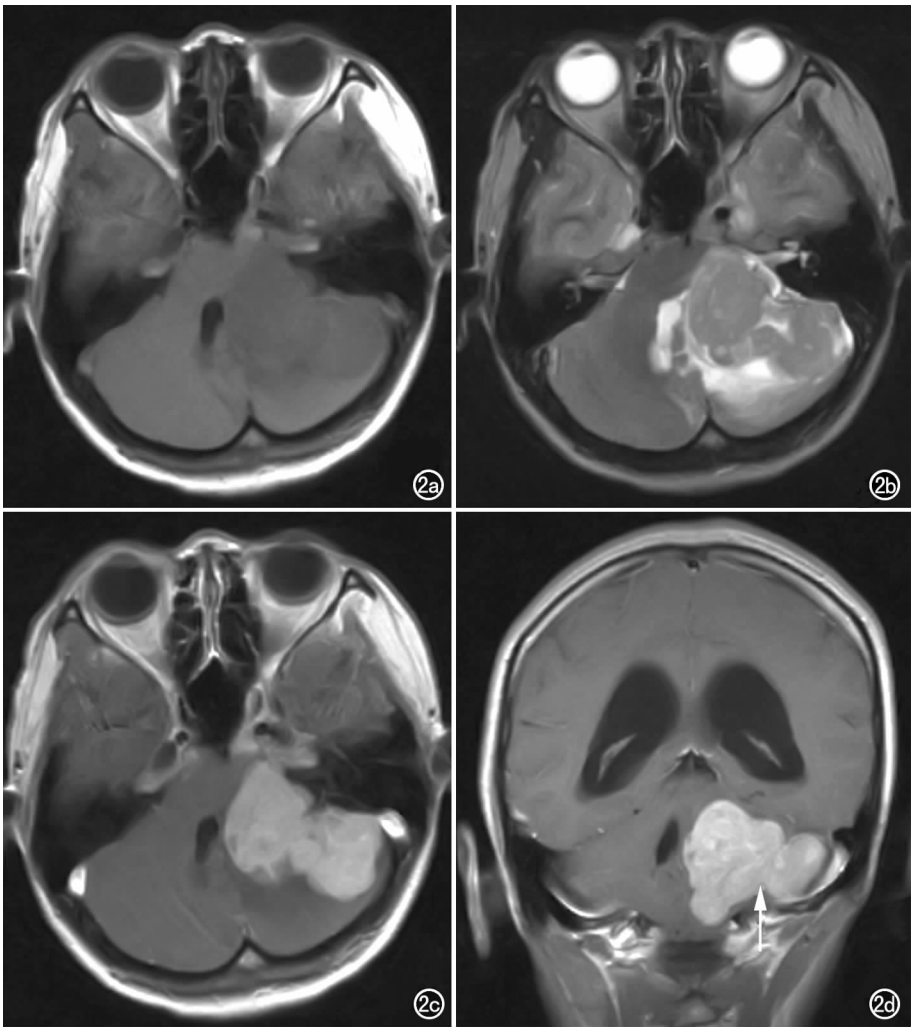

图 2 左侧小脑半球近桥小脑角区非霍奇金淋巴瘤。a) T_1WI 示病灶呈稍长 T_1 信号；b) T_2WI 示病灶呈稍长 T_2 信号，肿块内可见小片状更长 T_2 信号影（小片坏死区），边缘不规则；c) 增强扫描示肿瘤明显强化；d) 增强扫描冠状面可见“缺口征”（箭）。

“握拳状”强化，13 例见“尖角征”，9 例出现“缺口征”（图 1d～f、图 2c、d）。21 个病灶周围可见轻度水肿带；7 个病灶周围可见不规则中度水肿。

讨 论

1. 病因、发病机制及临床特点

脑内原发性淋巴瘤是一种非常少见的结外非霍奇金淋巴瘤，最初由 Baily 报道[1]，以前因对其来源不清，又称网织细胞肉瘤、淋巴肉瘤、血管外膜细胞肉瘤、恶性网织内皮细胞增生症、免疫母细胞瘤和肉芽肿性脑炎等。近年研究发现其与神经系统外的淋巴瘤相似。在 HIV 流行以前，约占颅内肿瘤 2%以下和非霍奇金淋巴瘤的 0.5～2.0%[2]。近 30 年来发病率逐渐上升，在美国，其发病率占所有原发性脑肿瘤的 2.7%～3.1%，占非霍奇金淋巴瘤的 2%～3%[3]。有报道脑内原发性淋巴瘤占全部脑肿瘤的 1%～6%[4]和结外非霍奇金淋巴瘤的 3%～5%[5,6]。约 95%为弥漫性大 B 细胞型，极少数为 T 细胞型淋巴瘤[7,8]。本组 20 例脑内原发性淋巴瘤中弥漫性大 B 细胞性淋巴瘤 17 例（85%，17/20），小细胞为主 B 型淋巴瘤 1 例，T 细胞性淋巴瘤 2 例。由于脑内既无淋巴循环，又无淋巴组织聚集，其淋巴瘤的发生仍有争论，最早认为起源于软脑膜血管母细胞，后期浸入邻近脑组织，并发展到穿支血管周围间隙，最终侵犯半球深部脑组织。也有研究者认为本病起源于蛛网膜下腔或脉络丛的淋巴细胞，其沿着 Verchow-Robin 间隙浸润生长直至形成脑实质内的肿瘤。最近研究提出两种学说，其一是非肿瘤性淋巴细胞在中枢神经系统内反应性增生所致，这种非肿瘤性淋巴细胞在脑内反应性增生可能发生于感染或炎性过程，也可能是由病毒诱导。另一种学说是淋巴结或淋巴结以外的 B 淋巴细胞被激活，并发生间变而形成肿瘤，在血液内发生迁移，进入脑内而形成淋巴瘤。此外，EB 病毒（Epstein-Barr virus，EBV）感染在获得性免疫缺陷综合征（acquired immunodefiaency syndrome，AIDS）患者的发病机制中具有重要作用，而免疫系统正常者很少有 EBV 感染。有报道几乎所有 AIDS 患者的脑内淋巴瘤患者均存在 EBV 感染，EBV 蛋白表达阳性，如潜伏膜蛋白-1（LMP-1）、EB 核抗原-2（EBNA-2），这些蛋白在恶性肿瘤迁移中以不同方式激活 B 细胞，上调细胞黏附因子，使其能进入中枢神经系统和干扰细胞凋亡，也可以灭活肿瘤抑制基因。其它（如巨细胞病毒、乳头状病毒和多瘤病毒）病毒也可能与 AIDS 患者发生脑内淋巴瘤有关[2]。

脑内淋巴瘤可发生于任何年龄及任何部位，也可以单发或多发。免疫功能正常和免疫缺陷患者发病情况不一致，免疫功能正常者多见于老年人，高峰年龄在 60 岁左右，男性稍多于女性（1.35∶1），而免疫缺陷者多发生于 31～35 岁，男女比为 7.38∶1[9]。免疫功能正常患者单发病灶占 70%，AIDS 患者单发病灶占 50%。幕上（85%）多于幕下（15%），约 60%患者病灶主要位于脑室周围深部脑组织区，包括基底节、丘脑和胼胝体，大脑半球受累者以额叶多见，其次是顶叶、颞

叶和枕叶，少数可累及脑膜[10]。本组发病年龄 14～69 岁（平均 52.4 岁），50 岁以上 15 例，占 75%（15/20），男性多于女性（15∶5）。幕上 18 例，占 90%（18/20），其中基底节 9 例（其中 1 例为双侧，1 例病变同时累及丘脑、额叶及颞叶），胼胝体 3 例（1 例累及胼胝体、左额叶，1 例累及胼胝体、右顶叶），额叶 2 例，顶叶 2 例，颞叶 1 例，同时累及额、颞叶 1 例；幕下 2 例，占 10%（2/20），小脑半球 1 例，小脑蚓部 1 例；其中发生在左额叶、左颞叶病变累及邻近脑膜各 1 例。单发 15 例，占 75%（15/20），多发 5 例，占 25%（5/20），与文献报道基本一致。

2. MRI 特点与病理基础

文献报道脑内原发性淋巴瘤 B 细胞型与 T 细胞型的影像学表现和临床表现相同，只是 T 细胞型淋巴瘤较少侵犯脑脊液[11,12]。T_1WI 呈等或稍低信号，T_2WI 呈等或稍高信号，大多数肿瘤信号均匀，少数由于肿瘤内小片状坏死区而信号不均匀，钙化及出血少见，肿瘤境界较清，大小不等，呈圆形、类圆形或不规则块状[6,11,13-15]。研究表明 T_2WI 呈与灰质相似之等信号是淋巴瘤的较具特征性表现，其病理基础是脑内淋巴瘤肿瘤细胞排列紧密、密度较高，核浆比例较高，细胞间隙含水量较少。正是由于细胞间隙水分少，肿瘤组织水分子扩散受限，DWI 上表现为高信号。本组 MRI 平扫表现为等 T_1、T_2 信号者 13 例，稍长 T_1、稍长 T_2 信号 7 例，病灶边界清楚，28 个病灶中 21 个病灶信号均匀，7 个病灶内因小片状坏死信号不均匀，1 例 DWI 检查呈高信号。增强扫描大部分病灶明显均匀强化，较大肿块呈团块状或“握拳状”强化，病变较小者呈结节状强化，可见“尖角征”。免疫缺陷患者（如 AIDS 感染者）可出现较大囊变坏死区，增强扫描呈环状强化。化疗或放疗后患者增强扫描强化不明显。MRI 增强扫描肿瘤的强化程度除与血供有关外，还与血脑屏障的完整性有关，尽管脑内淋巴瘤为少血供肿瘤，但由于肿瘤围绕血管周围间隙浸润生长，破坏血脑屏障及肿瘤少见坏死，因此大多数肿瘤强化明显且均匀。因肿瘤生长以 Virchow-Robin 间隙为中心侵入邻近脑实质乃至侵犯血管壁进入血管腔内，生长过程中会遇较大血管阻挡及各方向生长速度不一致，肿瘤形态不规则，增强扫描可呈“握拳状”强化[16]，边缘可出现脐样或勒痕样缺损（称“缺口征”）及尖角状突起（称“尖角征”）[17-20]。本组 20 例中增强扫描所有病灶均明显强化，呈团块状或“握拳状”强化，其中均匀强化 13 例，不均匀强化 6 例，11 例呈“握拳状”强化，13 例见“尖角征”，9 例患者出现“缺口征”，与文献报道一致。有学者认为缺口征和尖角征对脑内淋巴瘤诊断具有一定的特征性，有助于与脑内其它肿瘤鉴别[18]。脑内原发性淋巴瘤病灶周围可有不同程度水肿，肿瘤周边水肿与肿瘤体积的不一致性是其另一个影像特征，多数肿瘤体积相对较大，具有较明显的占位效应，但周边水肿轻微。本组 28 个病灶中 21 个病灶轻度强化。

3. 鉴别诊断

需与原发性脑内淋巴瘤鉴别的病变有：①胶质瘤：脑内淋巴瘤多呈等 T_1、T_2 信号，增强扫描明显均匀强化，囊变坏死范围较小，出血少见，瘤周水肿轻，MRS 脂质峰（Lip）较明显。而低级别胶质瘤（WHO Ⅰ～Ⅱ级）呈长 T_1、长 T_2 信号，增强扫描无强化或轻度强化。高级别胶质瘤（WHO Ⅲ～Ⅳ级）信号常不均匀，囊变坏死区大而不规则，增强扫描多呈不规则环形强化。②转移瘤：脑内淋巴瘤常位于大脑半球深部，强化均匀，水肿轻，可见“缺口征”或“尖角征”，而转移瘤常位于皮层下区，多发常见，“小肿瘤大水肿”是其特征，有原发脑外恶性肿瘤史；③脑膜瘤：发生于皮层或皮层下淋巴瘤需与脑膜瘤鉴别，尽管两者 MRI 平扫及增强扫描方式可一致，但后者有皮质扣压征或白质塌陷征，肿瘤钙化较常见，无“缺口征”及“尖角征”；④结核瘤：常有结核中毒症状及脑外其它部位结核，可见靶征，病灶内可见钙化。⑤脱髓鞘病变 淋巴瘤多次复发，激素治疗有效，MRI 扫描强化不明显者与脱髓鞘病变不易鉴别，但脱髓鞘病变的病灶位于白质，MRI 表现为长 T_1、长 T_2 信号，而脑淋巴瘤以大脑深部的脑组织（如基底节、丘脑等）多见。

总之，脑内原发性非霍奇金淋巴瘤具有一定的 MRI 特征，中老年患者（>50 岁）出现以下 MRI 征象可提示诊断：①病变位于脑室周围大脑深部组织，如基底节、丘脑及胼胝体等；② T_1WI 呈等信号或稍低信号，T_2WI 呈等或稍高信号，DWI 呈高信号；③增强扫描多数呈明显均匀强化，较大肿块呈“握拳状”强化，肿瘤边缘见“缺口征”或“尖角征”；④肿瘤的占位程度及瘤周水肿与肿瘤大小不成比例。

参考文献：

[1] Bailey P. Intracranial sarcomatous tumors of leptomeningeal origin [J]. Arch Surg, 1929, 18(4): 1359-1402.

[2] Aminoff MJ, Boller F, Swaab DF, et al. Handbook of cclinical Neurology[M]. Primary Central Nervous System Lymphoma, 2007. 221-228.

[3] Jemal A, Siegel R, Ward E, et al. Cancer statistics, 2008[J]. CA Cancer J Clin, 2008, 58(1): 71-96.

[4] Mohile NA, Abrey LE. Primary central nervous system lymphoma [J]. Neurol Clin, 2007, 25(4): 1193-1207.

[5] Kadan-Lottick NS, Skluzacek MC, Gurney JG. Decreasing incidence rates of primary central nervous system lymphoma[J]. Cancer, 2002, 95(1): 193-202.

[6] Haldorsen IS, Kenes J, Krossnes BK, et al. CT and MR imaging features of primary central nervous system lymphoma in norway,

1989～2003[J]. AJNR, 2009, 30(4): 744-751.

[7] Jahnke K, Korfel A, O'Neill BP, et al. International study on lowgrade primary central nervous system lymphoma[J]. Ann Neurol, 2006, 59(5): 755-762.

[8] Shenkier TN, Blay JY, O'Neill BP, et al. Primary CNS lymphoma of t-cell origin: a descriptive analysis from the international primary CNS lymphoma collaborative group[J]. J Clin Oncol, 2005, 23(10): 2233-2239.

[9] Mrugala MM, Rubenstein JL, Ponzoni M, et al. Insights into the biology of primary central nervous system lymphoma[J]. Curr Oncol Rep, 2009, 11(1): 73-80.

[10] Bataille B, Delwail V, Menet E, et al. Primary intracerebral malignant lymphoma: report of 248 cases[J]. J Neurosurg, 2000, 92(2): 261-266.

[11] Slone HW, Blake JJ, Shah R, et al. CT and MRI findings of intracranial lymphoma[J]. AJR, 2005, 184(5): 1679-1685.

[12] Liu D, Schelper RL, Carter DA, et al. Primary central nervous system cytotoxic/ suppressor t-cell lymphoma[J]. Am J Surg Pathol, 2003, 27(5): 682-688.

[13] Erdag N, Bhorade RM, Alberico RA, et al. Primary lymphoma of the central nervous system: typical and atypical CT and MR imaging appearances[J]. AJR, 2001, 176(5): 1319-1326.

[14] Kuker W, Nagele T, Korfel A, et al. Primary central nervous system lymphomas (PCNSL): MRI features at presentation in 100 patients[J]. J Peurooncol, 2005, 72(2): 169-177.

[15] Coulon A, Lafitte F, Hoang-Xuan K, et al. Radiographic findings in 37 cases of primary CNS lymphoma in immunocompetent patients[J]. Eur Radiol, 2002, 12(2): 329-340.

[16] 高培毅，林燕，孙波，等. 原发性脑内恶性淋巴瘤的 MRI 研究[J]. 中华放射学杂志，1999，33(11)：749-753.

[17] 廖伟华，王小宜，黄军，等. 颅内原发性 B 细胞淋巴瘤 MRI 表现[J]. 中国医学影像技术，2008，24(4)：499-503.

[18] 于同刚，戴嘉中，冯晓源. 原发性中枢神经系统淋巴瘤的 MRI 及 ^{1}H-MRS 特点[J]. 临床放射学杂志，2005，24(8)：668-672.

[19] 李滢，隋庆兰. 颅内原发性中枢神经系统淋巴瘤的 MRI 研究[J]. 临床放射学杂志，2007；26(3)：223-226.

[20] 杨天和，林建中，王月琴，等. 颅内原发恶性淋巴瘤的 MRI 诊断[J]. 实用放射学杂志，2004，20(11)：972-974.

（收稿日期：2010-01-13 修回日期：2010-05-07）

本刊网站及远程稿件处理系统投入使用

本刊网站与远程稿件处理系统已开发测试完毕，已于 2008 年 3 月 1 号正式开通投入使用。

作者进行网上投稿及查稿具体步骤如下：请登录同济医院医学期刊网站（http://www.fsxsj.net）点击“放射学实践”进入本刊网站首页 → 点击“作者投稿”→ 按提示注册（请务必按系统提示正确填写个人信息，同时记住用户名和密码，以便查询稿件处理进度）→ 用新注册的用户名和密码登录 → 点击“作者投稿”进入稿件管理页面→ 点击“我要投稿”→ 浏览文件→上传文件（浏览文件后请点击后面的“上传”按钮，只有系统提示“稿件上传成功”方可进行下一步录入操作，文章须以 WORD 格式上传，图表粘贴在文章中）→录入稿件标题、关键词等→最后点击“确定”即可完成投稿。投稿后请速寄审稿费（40 元/篇）以使稿件迅速进入审稿处理。

作者自投稿之日起可不定期登录本刊网站查看稿件处理进度，不必打电话或发邮件查询，具体步骤如下：用注册过的用户名和密码登录 → 点击“作者查稿”进入稿件管理页面→ 点击左侧导航栏“我的稿件库”→“稿件状态”显示稿件处理进度→点击“查看”→ 选择“当前信息”或“全部信息”查看稿件处理过程中的具体信息。稿件退修和催审稿费（版面费）的信息作者亦可在注册时填写的邮箱中看到，作者在邮箱看到相关信息后须进入本系统进行相应处理。

作者如从邮箱和邮局投稿（或网上投稿成功后又从邮箱或邮局再次投稿），本刊须花费大量精力将稿件录入系统中，部分稿件重复多次处理，这给我们的稿件统计及处理工作带来巨大困难。**本刊作者需登录本刊网站投稿，**如果通过邮箱或邮局投稿，本刊会通知您通过网上投稿。

由于准备时间仓促及经验不足，网站及远程稿件处理系统必然会存在一些缺点和不足之处，希望各位影像同仁不吝赐教，多提宝贵意见，予以指正。

如果您在投稿中遇到什么问题，或者对本系统及网站有好的意见和建议，请及时联系我们。

联系人：石鹤 明桥 联系电话：027－83662887 027－83662875